

NOTA SOBRE UMA ESPÉCIE DE *HEPATOZOON* (PROTOZOA,
HAEMOGREGARINIDAE), PARASITA DE UM RATO SILVESTRE
DO GÊNERO *ZYGODONTOMYS*, DE SÃO PAULO, BRASIL *

Rosa Maria D. Souza DIAS **
Samuel Barnsley PESSÔA **

RIALA6/432

DIAS, R. M. D. S. & PESSÔA, S. B. — Nota sobre uma espécie de *Hepatozoon* (Protozoa, *Haemogregarinidae*), parasita de um rato silvestre do gênero *Zygodontomys*, de São Paulo, Brasil. *Rev. Inst. Adolfo Lutz*, 37:23-25, 1977.

RESUMO: Os autores descreveram uma espécie de *Hepatozoon* em rato silvestre *Zygodontomys* sp., encontrado nas células da medula óssea. A espécie é diferente de outra anteriormente descrita em *Oryzomys* sp., porém os autores não lhe dão nome específico, esperando para isso o estudo de sua evolução.

DESCRITORES: hemeparasitas em ratos silvestres, São Paulo (Brasil); *Oryzomys* sp.; *Zygodontomys* sp.; *Hepatozoon* sp.

INTRODUÇÃO

Os parasitas do gênero *Hepatozoon* têm sido pouco estudados nos ratos silvestres brasileiros. Nas espécies domésticas, como no camundongo (*Mus musculus*), tem sido encontrado com certa frequência o *Hepatozoon musculi*⁴, bem como o *H. muris* no *Rattus norvegicus*¹, espécie aliás assinalada desde 1910, no Brasil, por CARINI¹. Este autor, em colaboração com Maciel (1915), descreveu uma espécie de *Hepatozoon*, que denominou *H. akodon*, no rato silvestre brasileiro, o *Akodon fuliginosus*².

Em nota publicada em 1974, PESSÔA³ chamou a atenção para a raridade do encontro de espécies de *Hepatozoon* no sangue ou na medula óssea de ratos selvagens. Com efeito, pelo exame de sangue e de medula óssea de 200 ratos silvestres, somente um indivíduo (*Oryzomys* sp.) foi encontrado parasitado com *Hepatozoon* na medula óssea. Posteriormente tivemos ocasião de examinar esfregaços de sangue e de medula óssea de mais de 100

exemplares de ratos silvestres de nosso Estado, colhidos principalmente no litoral sul de São Paulo e que nos foram enviados pelo Dr. Oscar de Souza Lopes, chefe da Seção de Vírus transmitidos por Artrópodes do Instituto Adolfo Lutz.

Na medula óssea de um dos ratos examinados (rato n.º 27475 *Zygodontomys* sp.) capturado nos arredores de Itapetininga, encontramos uma espécie de *Hepatozoon* no interior das células sangüíneas da medula óssea, provavelmente linfócito e macrófago. As figuras 1, 2, 3 e 4 são microfotografias da medula do rato em apreço, apresentando algumas células medulares parasitadas por *Hepatozoon* sp. As figuras 5 e 6 correspondem aos desenhos em câmara clara destes mesmos parasitas. Ao contrário do *Hepatozoon* sp., anteriormente visto no *Oryzomys* sp., do qual reproduzimos uma microfotografia para comparação (fig. 7) que era, como se pode ver, alongado e solitário no interior do glóbulo, os hematozoários do rato *Zygodontomys* sp. mostram-se arredondados e ovala-

* Realizado no Instituto Adolfo Lutz, São Paulo, SP.

** Do Instituto Adolfo Lutz, São Paulo.

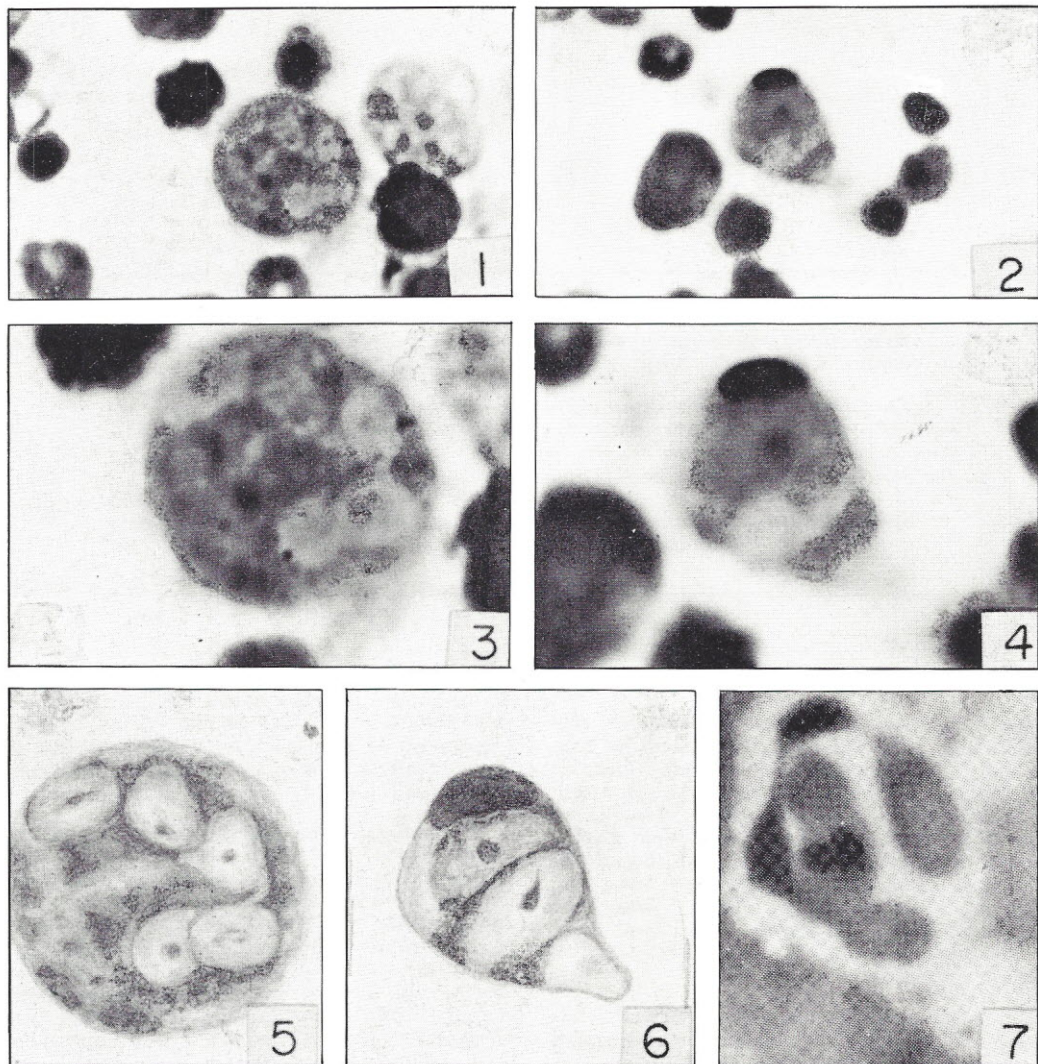


Fig. 1 e 2 — Microfotografias do *Hepatozoon* sp. nas células da medula óssea do rato *Zygodontomys* sp. (1000 x).

Fig. 3 e 4 — Microfotografias dos mesmos parasitas com maior aumento (3000 x).

Fig. 5 e 6 — Desenho do *Hepatozoon* sp., nas células medulares parasitadas, em câmara clara.

Fig. 7 — *Hepatozoon* do *Oryzomys* sp. Notar a diferença dos núcleos das duas espécies — *Hepatozoon* do *Oryzomys* sp. desta figura e *Hepatozoon* do *Zygodontomys* das figuras 3 e 4. (Reprod. fig. *Rev. Inst. Adolfo Lutz*, 34: 89, 1974.)

dos e em maior número nas células que parasitavam. Enquanto o *Hepatozoon* sp. do *Oryzomys* sp. parece não modificar a estrutura do núcleo da célula que parasita, o *Zygodontomys* sp. desloca o núcleo de encontro à membrana celular e parece mesmo que pode determinar a cariorrexe do núcleo da célula que parasita (fig. 4).

Não damos nomes específicos a estas duas espécies de *Hepatozoon*, apesar de nos parecer serem diferentes, porque pensamos que para se tentar estabelecer a sistemática deste grupo seria necessário o conhecimento de seu ciclo evolutivo, qual ou quais os vetores, e a sua morfologia nos hospedeiros intermediários.

RIALA6/432

DIAS, R.M.D.S. & PESSÓA, S.B. — Note on a species of *Hepatozoon* (*Protozoa*, *Haemogregarinidae*), parasiting a wild rat of the genus *Zygodontomys*, from São Paulo, Brazil. *Rev. Inst. Adolfo Lutz*, 37:23-25, 1977.

SUMMARY: The authors have described a species of *Hepatozoon* found in the bone marrow of the wild rat, *Zygodontomys* sp. This species of *Hepatozoon* is different from another previously described in *Oryzomys* sp. The authors, however, haven't given it a specific name as yet, pending the study of its evolution.

DESCRIPTORS: hemoparasites in wild rats (São Paulo); *Oryzomys* sp.; *Zygodontomys* sp.; *Hepatozoon* sp.

REFERÊNCIAS BIBLIOGRÁFICAS

1. CARINI, A. — Sobre a *Haemogregarina muris*. *Rev. Soc. scient. S. Paulo*, 5(1/7): 51-4, 1910.
2. CARINI, A. & MACIEL, J. — Sur une hémo-grégarine et un trypanosome d'un Muridé (*Akodon fuliginosus*). *Bull. Soc. Pathol. exot.*, 8: 165-9, 1915.
3. PESSÓA, S.B. — Notas sobre alguns parasitas de ratos silvestres no Estado de São Paulo. *Rev. Inst. Adolfo Lutz*, 34: 82-93, 1974.
4. PORTER, A. — *Leucocytozoon musculi* sp. N. a parasitic protozoa from the blood of white mice. *Proc. zool Soc. Lond.*, 2: 703, 1905.
5. WENYON, C.M. — *Protozoology: A manual for medical men, veterinarians and zoologists*. London, Bailliére, Tindall and Cassel, 1965. v.2, p. 1111.

Recebido para publicação em 7 de maio de 1976.

